Aus der Universitäts-Klinik für Hals-, Nasen- und Ohrenkranke Basel
Vorsteher: Prof. Dr. E. Oppikofer

ÜBER DIE OSTEOME DER NASENNEBENHÖHLEN

INAUGURAL-DISSERTATION

zur Erlangung der Doktorwürde der Zahnheilkunde
der medizinischen Fakultät der Universität Basel

vorgelegt von

HERMANN SPIESS
Zahnarzt

aus Altstätten/St. Gallen

APOLLONIA VERLAG BASEL 1940

Buchdruck + Graphische Anstalt Gebr. Strobel AG., Mostackerstrasse 5

Aus der Universitäts-Klinik für Hals-, Nasen- und Ohrenkranke Basel
Vorsteher: Prof. Dr. E. Oppikofer

ÜBER DIE OSTEOME DER NASENNEBENHÖHLEN

INAUGURAL-DISSERTATION

zur Erlangung der Doktorwürde der Zahnheilkunde
der medizinischen Fakultät der Universität Basel

vorgelegt von

HERMANN SPIESS
Zahnarzt

aus Altstätten/St. Gallen

APOLLONIA VERLAG BASEL 1940

Buchdruck + Graphische Anstalt Gebr. Strobel AG., Mostackerstrasse 5

Von der medizinischen Fakultät der Universität Basel
genehmigt auf Antrag von Professor Dr. E. Oppikofer

Tag der Promotion: 18. Juni 1940

R. UNIV.
BIBLIOTHEEK
LEIDEN

Die Osteome der Nebenhöhlen der Nase sind selten. Dies geht daraus hervor, dass auch heute noch in medizinischen Fachgesellschaften und in Fachzeitschriften über Einzelbeobachtungen berichtet wird, und dass diejenigen Autoren, welche sich eingehender an Hand des Schrifttums mit dem Thema beschäftigen, sich im Verlauf von 1—2 Jahrzehnten nur auf wenige eigene Beobachtungen stützen können. Selbstverständlich ist die Zahl der Osteome, welche von dieser oder jener Nebenhöhle der Nase ausgehen, grösser, als man nach der Literatur glauben könnte, denn vereinzelte Beobachtungen der verschiedenen Kliniken werden oft nicht mitgeteilt. *Dahmann*, welcher die von *Boenninghaus* gesammelte Osteomliteratur bis zum Jahre 1920 weiterführte, fand 234 Fälle, *Eckert-Möbius* bis 1927 276 Fälle, und *Sjöberg* konnte bis 1935 die Zahl auf 344 erhöhen. Dieses rasche Ansteigen in neuerer Zeit erklärt sich durch die Verbesserung der Untersuchungsmethoden, vor allem durch die Erleichterung, welche die Röntgenuntersuchung gebracht hat. Da die Einzelbeobachtungen z. T. an schwer zugänglicher Stelle publiziert sind, dürfen die verschiedenen Statistiken, welche auf die Seltenheit der Nebenhöhlenosteome hinweisen, keinen Anspruch auf Vollständigkeit erheben, auch nicht unser Literaturverzeichnis, das namentlich das letzte Jahrzehnt berücksichtigt. — Der Spanier *Ruiz Zorilla*, dessen Publikation aus dem Jahre 1932 stammt, beobachtete bei 36,000 Patienten nur dreimal eine reine Knochengeschwulst an den Nebenhöhlen: 1 Osteom der Stirnhöhle, 1 Osteom der Kieferhöhle, das zufällig nach Eröffnen der Kieferhöhle wegen chronischer Eiterung entdeckt worden war, und 1 Hyperostose am Oberkiefer.

Hier anschliessend sei an einen Ausspruch von *Mackenzie* erinnert, den er im Jahre 1854 in seinem Traité pratique des maladies de l'oeil niederlegte: „Je ne connais aucun cas d'exostose du sinus frontal qui ait été publié. Le hasard a mis à ma disposition deux préparations sous lesquelles on voit une petite exostose du sinus frontal". Die Fälle von Stirnhöhlenosteom wurden offenbar früher allgemein als Orbitalexostose betrachtet.

Die Osteome, welche als Osteom der Nasenhöhle publiziert wurden, und sich hauptsächlich durch die Behinderung der Nasenatmung bemerkbar gemacht haben, sind fast ausschliesslich zu den Nebenhöhlenosteomen zu rechnen, meist gingen sie vom Siebbein aus.

Je nachdem die Knochengeschwulst von der äusseren oder inneren Fläche der Nebenhöhle ausgeht, unterscheidet man zwischen äusserem und innerem Nebenhöhlenosteom. Das ausschliesslich im Nebenhöhlenlumen gelegene Osteom wird auch als Höhlenosteom bezeichnet. Wenn das Osteom bereits grösser ist, so wird es oft, auch an Hand des Röntgenbildes, unmöglich sein, die Unterscheidung in äusseres und inneres Osteom durchzuführen. Diese diagnostische Schwierigkeit beeinflusst aber für gewöhnlich die Frage der operativen Indikation nicht.

Sicher steht nach dem Schrifttum, dass das Osteom von jeder der Nebenhöhlen ausgehen kann, aber nicht in gleicher Häufigkeit. *Eckert-Möbius*, in seiner Literaturzusammenstellung von 1927, hat bezüglich der Verteilung der Osteome auf die einzelnen Nebenhöhlen folgende Tabelle gegeben:

Äussere Osteome	20	Fälle
Unsicher, ob äussere oder innere Osteome	35	„
Primär befallene Nebenhöhle nicht zu ermitteln	34	„
Stirnhöhlenosteome	113	„
Siebbeinosteome	55	„
Kieferhöhlenosteome	13	„
Keilbeinhöhlenosteome	7	„
	277	

Die äusseren Osteome sind also gegenüber den inneren in der Minderheit, und am häufigsten ist die Lokalisation des Osteoms an der Stirnhöhle, in zweiter Linie am Siebbein und schon seltener an der Kiefer- und Keilbeinhöhle. Seit 1931 bis 1939 inkl. habe ich im Schrifttum weitere 113 Fälle von Nebenhöhlenosteom gefunden, auch meine Zusammenstellung bestätigt die Tatsache, dass an den verschiedenen Nebenhöhlen das Osteom an der Stirnhöhle am häufigsten vorkommt. Vor allem bringt aber unser Literaturstudium die Tatsache, dass die Zahl der Nebenhöhlenosteome in den letzten Jahren ungemein zugenommen hat dank der Röntgenuntersuchung.

Im Schrifttum fand ich von 1931 (seit der Statistik von *Frumin)* bis 1939 inkl. unter den 113 Fällen folgende Verteilung:

Primär befallene Nebenhöhle nicht zu ermitteln	13	Fälle
Stirnhöhlenosteome	46	„
Siebbeinosteome	35	„
Kieferhöhlenosteome	12	„
Keilbeinhöhlenosteome	7	„
	113	

Wenn die Keilbeinhöhlenosteome so selten sind, so ist dies dadurch zu erklären, dass sie an versteckter Stelle liegen und ihr Ausgangspunkt von der Keilbeinhöhle, namentlich bei etwas grösserer Ausdehnung, schwer zu ermitteln ist. Verschiedene, als Keilbeinhöhlenosteome beschriebene Osteome, waren Schädelbasis- oder Siebbeinosteome.

An der Basler otolar. Klinik wurden seit ihrer Gründung, seit 1897, im ganzen nur 6 Nebenhöhlenosteome beobachtet. Dabei muss aber berücksichtigt werden, dass sicher ein Teil der in Basel und Umgebung beobachteten Osteome, namentlich früher, auch in andere Kliniken (chir. Klinik und Augenklinik) eingewiesen worden sind. Wir wollen nun das Wesentlichste aus den Krankengeschichten unserer 6 Fälle wiedergeben und bei den einzelnen Beobachtungen hervorheben, was uns erwähnenswert erscheint.

Fall 1. Frau M., 50 Jahre alt. 4 gesunde Kinder. Erst während der letzten *Schwangerschaft,* d. h. vor 20 Jahren, bemerkte sie eine Schwellung auf Höhe des rechten obern Augenlides und in der rechten Schläfengegend sowie ein Vorstehen des rechten Auges. Die Protrusio hat seither, d. h. im Verlaufe der letzten 20 Jahre, nur wenig zugenommen. Hin und wieder Doppelbilder. Keine Sehstörung. Selten Kopfschmerz. Nasenatmung frei. Patientin war schon bei mehreren Ärzten, welche einen operativen Eingriff ablehnten.

Allgemeinbefund o. B. Lokaler Befund, Dezember 1920: Bei Palpation des äussern Umfanges der rechten Orbita spürt man eine knochenharte Schwellung, welche nach unten in die Vorderwand der Kieferhöhle und seitlich in die Schläfengegend übergeht. Die Schwellung ist höckerig und nicht druckempfindlich, die Haut

über ihr unverändert. Das rechte Auge ist nach unten innen und etwas nach vorn verlagert (Abb. 1). Leichte Einschränkung der Augenbewegung. Nach Bericht des Augenarztes Sehschärfe und Augenhintergrund normal. Fossa canina und Alveolarfortsatz ohne Auftreibung. Rhinoskopia anterior und posterior: Normale Verhältnisse. Occipito-frontale *Röntgenaufnahme* (Abb. 2): Die rechte Orbita ist fast ganz verschattet, der intensive Schatten dehnt sich nach der rechten Stirnhöhle und namentlich nach der

Abb. 1. Fall 1. Frau M., 50 J., Osteom in der lateralen Wand der rechten Orbita, übergreifend auf die rechte Kieferhöhle und die rechte Schläfe. Verlagerung des rechten Auges nach vorne und nach innen unten.

rechten Schläfengegend hin aus. Da seinerzeit eine seitliche Röntgenaufnahme unterlassen wurde, so lässt sich an Hand der Röntgenuntersuchung nicht feststellen, ob das Osteom sich auch in das Lumen der Kieferhöhle sowie nach der Schädelbasis hin ausgedehnt hat.

Die Epikrise: Streng genommen wird man diesen Fall als Osteom der Orbita bezeichnen müssen, da sehr wahrscheinlich der Ursprung der Geschwulst in der lateralen Wand der Orbita

oder in der Schläfe lag, von wo sich dann das Osteom in den äusseren obern Teil der Kieferhöhle und nach der rechten Stirnhöhle ausdehnte. Da das Osteom hauptsächlich an der äusseren Wand der Augenhöhle sass, so wurde das Auge nach medial und unten gedrängt, während dagegen bei dem Sieb- und Stirnhöhlenosteom, infolge des Sitzes der Geschwulst am innern oder innern obern Umfang der Orbita, die Verlagerung des Auges nach lateral und unten erfolgt.

Abb. 2. Fall 1. Occipito-frontale Röntgenaufnahme. Verschattung fast der ganzen rechten Orbita, Ausdehnung des Schattens in die Umgebung, namentlich in die rechte Schläfe. Seitliche Begrenzung der rechten Stirnhöhle unscharf.

Interessant ist, dass nach Angabe der Patientin die Entstehung oder das rasche Wachstum des Osteoms in der *Schwangerschaft* erfolgte und erst in der vierten und letzten. Über das Auftreten oder rasche Wachsen von Osteomen des Schädels in der Schwangerschaft oder im Anschluss an dieselbe habe ich im Schrifttum keine Angaben finden können, und es ist deshalb möglich, dass das Zusammentreffen hier ein Zufall ist. Immerhin erinnert das rasche Wachstum im vorliegenden Fall während der Gravidität an die sicheren Beziehungen, welche einwandfrei zwischen Schwangerschaft und einer anderen Knochenerkrankung, der Otosklerose, bestehen; durch vielfache Beobachtungen ist festgestellt,

dass nicht immer, aber oft bei Otosklerose die durch sie bedingte Mittelohrschwerhörigkeit erst in der Schwangerschaft auftritt oder die schon bestehende Schwerhörigkeit sich in oder kurz nach der Gravidität verschlimmert. Über das Wesen der Otosklerose (Stapesankylose) gehen die Ansichten noch auseinander, wahrscheinlich ist es eine auf die Labyrinthkapsel beschränkte Osteodystrophie, die auf das ovale Fenster übergehen und dadurch den Steigbügel fixieren kann.

Da das Osteom in den letzten 20 Jahren nicht oder kaum mehr zugenommen hatte und ausser der kosmetischen Schädigung keine Beschwerden bestanden, so haben auch wir bei der überaus grossen Ausdehnung des Tumors von dem operativen Eingriff abgeraten.

Fall 2. S. Rosa, 18 J. 93/1905. Seit 1 Jahr bemerkte Patientin eine langsam zunehmende Schwellung auf der Innenseite der linken Augenhöhle. Nasenatmung frei und keine vermehrte Sekretion. Keine Sehstörung, keine Doppelbilder. Lokalstatus: Linke Lidspalte enger als die rechte und linkes Auge etwas nach lateral und vorn gedrängt. Am innern Umfang der Orbita, auf Höhe des Siebbeins, eine leichte Vorwölbung sichtbar, die sich knochenhart anrührt und nicht druckempfindlich ist, Haut über der Schwellung unverändert. Röntgenbild: Dichter, scharf umschriebener Schatten in der Gegend des linken Siebbeins. Diagnose: Osteom des linken Siebbeins. Am 24. Februar 1905 Freilegen des Osteoms und Entfernen desselben.

Epikrise: In den Arbeiten über Nebenhöhlenosteom wird immer wieder auf die *Genese* eingetreten, ohne Neues und Befriedigendes zu bringen. Die verschiedenen Erklärungen (Entstehung aus foetalen Knorpelresten oder aus verlagerten embryonalen Periostkeimen, stärkere Entwicklung des Gesichtsschädels im Pubertätsalter usw.) sind höchst unsicher und nicht überzeugend. Wir verzichten deshalb auf diese Frage näher einzugehen; es ist wohl richtiger zu schreiben, dass man die Entstehungsursache für die übergrosse Mehrzahl der Nebenhöhlenosteome nicht findet. Immerhin ist sicher, dass die *Pubertät* manchmal eine Rolle spielt, denn es ist bekannt, dass die Nebenhöhlenosteome nicht selten in der Pubertätszeit zum ersten Male

auffallen oder kurz nach derselben rasch wachsen. Ferner ist bei einem Teil der Fälle von Nebenhöhlenosteom, aber lange nicht bei allen, ein Zusammenhang zwischen Nebenhöhlenosteom und *Trauma* (Sturz oder Schlag auf die Kiefer- oder Stirngegend) als wachstumsbeschleunigender Reiz nicht abzusprechen, namentlich bei äusserem Osteom. *Eckert-Möbius* hat bei der Literaturzusammenstellung von 205 Fällen von Stirnhöhlen- oder Siebbeinosteom 35 mal ein Trauma als vermutliche Ursache gefunden und ich in der neueren Literatur der Jahre 1933—1939 inkl. bei 113 Osteomfällen 15 mal. Nicht selten ist bei Verwertung der Anamnese zu wenig berücksichtigt worden, dass das Nebenhöhlenosteom, gleich wie das Osteom an anderen Körperstellen, oft ohne jede erkennbare Ursache wachsen kann, und dass es in seinem Anfang oft vielfach keine Beschwerden verursacht. So sind Fälle von Nebenhöhlenosteom als traumatisch entstanden gedeutet worden, obwohl zwischen dem mehr oder weniger geringfügigen Gesichtstrauma und dem Manifestwerden des Osteoms ein bis zwei Jahrzehnte verflossen waren. Wie vorsichtig man das Gesichtstrauma als aetiologisches Moment verwerten darf, lehrt unsere Beobachtung 3.

Unsere Patientin, bei der das Siebbeinosteom sei 1 Jahr bemerkt wurde, zählte 18 Jahre, als sie in unsere ärztliche Untersuchung und Behandlung kam. Die Literaturdurchsicht ergibt, dass das Nebenhöhlenosteom fast immer *im Alter zwischen 15 bis 30 Jahren* zur Beobachtung kommt. Bei Leuten unter 10 Jahren ist das Nebenhöhlenosteom höchst selten, und bei Patienten, welche sich erst im Alter von 30—50 Jahren oder noch später dem Arzte stellen, ist das Osteom oft übersehen oder missachtet worden. Namentlich die im Nebenhöhlenlumen sich entwickelnden Osteome können bei langsamem Wachstum viele Jahre oder zeitlebens undiagnostiziert bleiben.

Von unseren total 6 Osteomfällen waren 3 männlichen und 3 weiblichen Geschlechtes. Wenn man eine grosse Zahl von Nebenhöhlenosteom aus dem Schrifttum zusammenstellt, so ergibt sich ein *Überwiegen des männlichen Geschlechtes.* So fand *Eckert-Möbius* in seiner Zusammenstellung bis 1929 110 männliche und 70 weibliche Individuen. Dieses Überwiegen des männlichen Geschlechtes hat man dadurch erklären wollen, dass das männliche Geschlecht Gesichtstraumen mehr ausgesetzt ist. Diese Deutung

ist aber nicht befriedigend; es gibt Erkrankungen und Tumorlokalisationen, welche überwiegend beim männlichen Geschlecht vorkommen, wir denken vor allem an das Nasenrachenfibrom.

Fall 3. St. Emil, 31 J. (1141/1935). Der sonst gesunde Mann, der in den letzten Monaten hin und wieder leichte Kopfschmerzen hatte und nie behandelt worden war, erkrankte am 4. November 1935 mit Schmerz im Gebiet der linken Stirnhöhle und mit Flimmern im linken Auge. Ungefähr gleichzeitig hatte sich eitrige Sekretion in der linken Nasenhälfte eingestellt, die nicht foetid roch. In der Nacht vom 5./6. November nahmen die Schmerzen in der linken Stirn- und Kopfhälfte stark zu, und am 6. November konnte wegen der Schwellung des obern Augenlides das Auge nicht mehr geöffnet werden.

Der Befund bei Spitaleintritt am 6. November: Patient macht einen schwerkranken Eindruck. Morgentemperatur 38.2 und Puls 100. Hals-, Brust- und Abdominalorgane normal. Im linken Kieferwinkel druckempfindliche Drüse. Am inneren oberen Umfang der linken Augenhöhle fühlt man eine auf Druck empfindliche Vorwölbung von prall-elastischer Konsistenz, Haut darüber leicht gerötet. Vorderwand der linken Stirnhöhle leicht druckempfindlich. Das linke obere Augenlid ist oedematös und in geringem Grade auch das untere, sodass die Lidspalte verschlossen ist. Keine deutliche Protrusio bulbi und keine Chemosis. Augenbewegungen nur wenig gestört. Rhinoscopia anterior und posterior: Rechte Nasenhälfte normal. *Linke Nasenhälfte:* Schleimhaut stark gerötet und im mittleren Nasengang schleimig-eitriges Sekret. Bei der Diaphanoskopie, welche nach unserer Erfahrung für die Kieferhöhle, aber nicht für die Stirnhöhle zu verwerten ist, zeigt sich auf der Seite des linksseitigen Orbitalabszesses eine starke Verdunkelung der Kieferhöhle, während dagegen die rechte Kieferhöhle die normale Helligkeit hat. *Röntgenbefund,* Occipito-nasale Aufnahme (Abb. 3): Die linke Stirnhöhle, deren Begrenzung ziemlich scharf ist, zeigt sich im Vergleich zur rechten Stirnhöhle diffus verschattet. Im Lumen der linken Stirnhöhle ist ein zweiter und tieferer Schatten sichtbar, der medial unscharf, dagegen lateral und unten scharf begrenzt ist. Der Schatten ist etwas weniger intensiv als man ihn bei Osteom erwarten würde, deshalb liess auch der Röntgenarzt vorerst die Diagnose offen. Es war an

Hand dieser Aufnahmerichtung nicht sicher, ob der Schatten einer Veränderung in der Stirnhöhle entspricht oder ein circumscripter Knochenschatten in die Höhle projiziert ist. Linkes Siebbein stark getrübt. Die Kieferhöhlen lassen sich auf dieser Aufnahme nicht zuverlässig beurteilen, doch erscheint, in Übereinstimmung mit

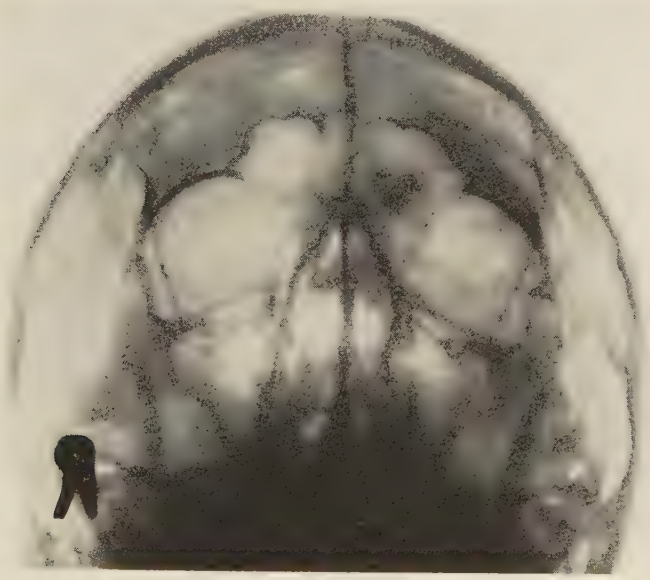

Abb. 3. Fall 3. 31 J. Mann. Occipito-nasale Aufnahme. Osteom im Innern der linken Stirnhöhle als scharf umschriebener Schatten sichtbar, im übrigen leichte Trübung des Lumens der Stirnhöhle infolge der akuten Eiterung. Das Osteom füllt das Lumen nicht völlig aus.

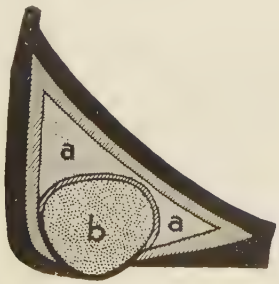

Abb. 4. Fall 3. Der Operationsbefund auf einem Frontalschnitt. a) Stirnhöhlenlumen mit Eiter und b) Osteom, welches den Boden nahe der Vorderwand usuriert hat.

dem rhinoskopischen Befunde und mit der Diaphanoskopie, die linke Kieferhöhle etwas trüber als die rechte. Wie wichtig es ist, bei unsicheren Fällen Aufnahmen in verschiedener Strahlenrichtung zu machen, zeigt die occipito-frontale Aufnahme, die wir hier nicht wiedergeben: Das Osteom fällt vollständig in das innere Ende des Orbitalbogens und kann somit nicht erkannt werden.

Operation (Prof. Oppikofer) vom 8. November 1935 in Äthernarkose. Killianscher Hautschnitt. Beim Ablösen der Weichteile Eröffnen eines Abszesses im innern obern Winkel der Orbita. Der Boden der Stirnhöhle ist auf Höhe des innern obern Augenwinkels in einer Ausdehnung eines 5 Cts.-Stückes vorgetrieben und verdünnt; auf der Kuppe der Vortreibung sieht man eine 8 mm messende rundliche Perforation (Abb. 5). Dieses im Stirnhöhlenboden gelegene Loch ist durch einen knochenharten Tumor verstopft, welcher bei operativem Abtragen des durchlöcherten Stirnhöhlenbodens sich als scharf umschriebenes elfenbeinhartes Osteom erweist. Das nach der Orbita sich vordrängende Osteom, welches die Perforationsstelle im Stirnhöhlenboden kaum überragt (Abb. 4), unterscheidet sich bezüglich der Farbe deutlich vom anliegenden Knochen des Stirnbeins, denn das Osteom ist heller und gelblicher als der graurötliche Stirnbeinknochen. Bei der Operation zeigt sich ferner, dass der Orbitalabszess aus der linken Stirnhöhle stammt; bei Abtupfen sieht man immer wieder am obern Umfang der Perforation tropfenweise Eiter hervorquellen. Nach Entfernen des Stirnhöhlenbodens lässt sich das im Stirnhöhlenlumen gelegene Osteom leicht heraushebeln; es geht nahe der Perforationsstelle mit dünnem Stiele von der unteren oder vorderen Wand aus. Die Hinterwand der Stirnhöhle intakt. In Übereinstimmung mit dem Röntgenbild füllt das Osteom die mittelgrosse Stirnhöhle nicht vollständig aus, der freibleibende Teil der Höhle ist mit hochroter, leicht geschwollener Schleimhaut und geruchlosem Eiter ausgefüllt. Die Schleimhaut wird, da die Stirnhöhleneiterung nach der Anamnese erst seit kurzem entstanden ist, nicht curettiert, nur wenig Schleimhaut zur histologischen Untersuchung entfernt. Zum Schlusse Wegnehmen des obern Teiles des Processus frontalis des Oberkiefers und damit Eröffnen und Entfernen des Siebbeins: Alle Zellen desselben sind mit leicht verdickter hochroter Schleimhaut und mit geruchlosem

Abb. 5. Fall 3. Photographische Aufnahme während der Operation. Nach Eröffnen des im innern obern Augenwinkel gelegenen Orbitalabszesses sah man in dem vorgetriebenen Stirnhöhlenboden eine rundliche Perforation. Diese war durch das in der Stirnhöhle inserierende Osteom verlegt.

a b

Abb. 6, a) und b). Fall 3. Das Operationspräparat. a) zeigt die untere glatte Fläche des Osteoms, welche in der Perforation des Stirnhöhlenbodens lag, und b) zeigt die obere Fläche des Osteoms mit Resten der entzündeten Schleimhaut.

Eiter ausgefüllt. Hautnaht und Vasenoltamponade. In Stirnhöhlen-Siebbeineiter Staphylococcus aureus haemolyticus (Hyg. Institut).

Das entfernte Osteom (Abb. 6) ist rundlich und leicht höckerig und misst 2 : 1,5 : 1,2 cm. Die untere, der Orbita zugekehrte Fläche des Osteoms ist ohne Schleimhaut, dagegen zeigt der übrige Teil der Oberfläche noch deutliche Reste der Stirnhöhlenmucosa.

Der weitere Verlauf: Reaktionslose Heilung, keine Entstellung. Die 4 Jahre später vorgenommene Nachuntersuchung ergab, dass die Heilung anhält, doch klagt Patient noch zeitweise über Doppelbilder infolge Parese des Musculus obliqus superior.

Nachträglich, erst nach Kenntnis der Diagnose, haben wir den Patienten gefragt, ob nie ein Trauma auf die Stirn eingewirkt habe. Er teilte nun folgendes mit: Nach Angabe der Mutter vor 20 Jahren, also in seinem 11. Lebensjahre, Fall auf ein Scharreisen und stark blutende Verletzung in der Augenbraue des einen Auges. Es fand sich nun allerdings bei ihm eine 1,5 cm lange und nicht auffallende Narbe unterhalb der Augenbraue, aber auf der rechten gesunden Seite, bei der auch heute nicht die geringsten Anhaltspunkte für Osteom bestehen.

Der histologische Befund: Untersucht wurden 1. das Osteom, 2. die Schleimhaut der linken Stirnhöhle und 3. die Schleimhaut des Siebbeins.

Ad 1.: Das vorliegende Osteom besteht zur Hauptsache aus spongiösem Knochen, nur in seiner Kuppe befindet sich ein Bezirk von kompaktem Knochen (Abb. 7). Der *spongiöse* Knochen zeigt verschiedenes Aussehen, je nachdem es sich um den in der Nähe der Kuppe oder um den in Schleimhautnähe liegenden Knochen handelt. Es macht nämlich der erstere den Eindruck eines ruhenden älteren Knochens (Abb. 8). Die Knochenbalken zeigen keine wohlerhaltenen Lamellensysteme, sondern sind von violetten Kittlinien reichlich durchzogen. Das Knochenmark ist ein fibröses Mark mit weiten Blutgefässen. Die derben, bindegewebigen Züge sind besonders im van Gieson-Präparat schön dargestellt. Der in Schleimhautnähe liegende Knochen ist im Gegensatz zu den eben geschilderten Verhältnissen im Umbau begriffener jüngerer Knochen (vgl. Abb. 9). Die Knochenbalken bestehen aus blassrotem jüngerem Knochen mit vereinzelten schönen Lamellensystemen und mit nur wenig Kittlinien. Stellenweise findet sich



Abb. 7. Fall 3. Histologisches Übersichtsbild. Oben die Kuppe des Osteoms, unten die der Stirnhöhle zugewandte Fläche.
1 = Stelle von Abb. 8. 2 = Stelle von Abb. 9. 3 = Stelle von Abb. 10.

Abb. 8. Fall 3. Spongiöser, ruhender Knochen mit reichlich Kittlinien und fibrösem Mark.

Knochenabbau in Form von Osteoklasten innerhalb Howship'scher Lakunen, an wenigen Stellen Knochenanbau in Form osteoider Säume. Das Knochenmark ist hier zellreicher und bindegewebsärmer, Fettzellen enthält es nur vereinzelt in kleinen Gruppen. Wie oben erwähnt, findet sich auch ein Bezirk *kompakten* Knochens (Abb. 10). Er ist regelmässig durchzogen von feinen Gefässkanälchen, die Knochenzellen sind ziemlich regellos zerstreut, deutliche Lamellen kommen nicht zur Ausbildung.

Ad 2.: Die Schleimhaut der linken Stirnhöhle ist verdickt, stellenweise oedematös, stellenweise mit Eiterzellen infiltriert. Das Epithel ist ein wenigschichtiges, flimmerndes Zylinderepithel, das stellenweise eine deutliche Basalmembran zeigt. Diagnose: Subakute Entzündung.

Ad 3.: Die Schleimhaut des linken Siebbeins zeigt ein flimmerndes Zylinderepithel mit fast überall gut ausgeprägter Basalmembran. Als Zeichen der Entzündung finden sich stellenweise Leukozytenanhäufungen teils im Lumen, teils im Gewebe. Andere Schleimhautstellen zeigen nur oedematöse Verdickung. Im Bindegewebe liegen vereinzelt Schleimdrüsen, die im Schnitt vorliegenden Knochenbalken sind ohne Besonderheit.

Epikrise: Interessant ist, dass das innere Stirnhöhlenosteom sowie namentlich die Usur am Stirnhöhlenboden bis 2 Tage vor Spitaleintritt keine Symptome machte oder es sei denn, dass man die zeitweiligen und geringen Kopfschmerzen darauf beziehen will. Das Stirnhöhlenosteom wurde erst manifest, als bei dem voll arbeitsfähigen Mann eine akute Stirnhöhleneiterung hinzutrat, welche innerhalb von 2 Tagen zu Retentionserscheinungen führte (heftige Kopfschmerzen, Fieber, starke Störung des Allgemeinbefindens). Rasch kam es zum Durchbruch des Stirnhöhleneiters in die Augenhöhle, indem sich der Eiter zwischen Osteom und Perforationsrand durchdrängte. Der im innern obern Augenwinkel liegende Abszess im Verein mit der Anamnese und dem rhinoskopischen Befund führte zu der Diagnose auf akute Stirnhöhleneiterung mit Durchbruch in die Orbita. Das Osteom ist also hier unter dem *Bild eines rhinogenen Orbitalabszesses* manifest geworden. Die rhinogene Komplikation gab bei Spitaleintritt,

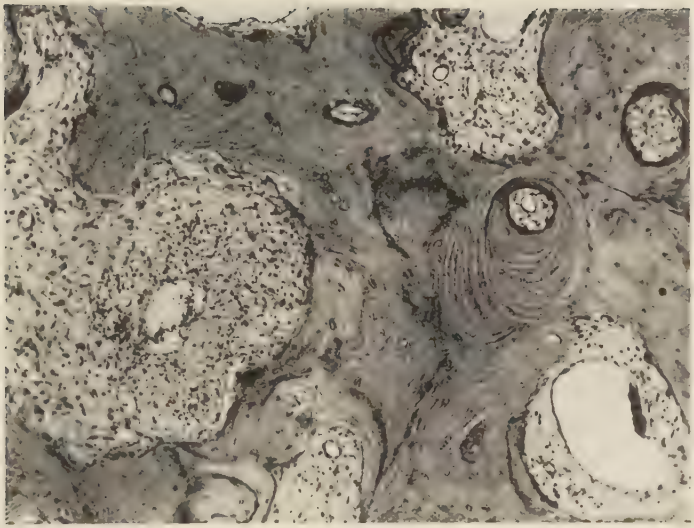

Abb. 9. Fall 3. Spongiöser, noch im Umbau begriffener, jüngerer Knochen. Rechts im Bild ein schönes Havers'sches Lamellensystem.

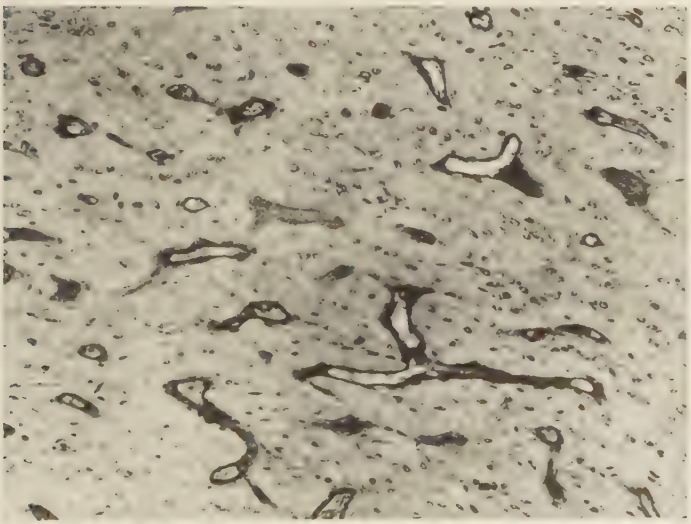

Abb. 10. Fall 3. Kompakter Knochen. Längs und quer getroffene Gefässräume. Keine Lamellenbildung.

welcher als Notfall erfolgte, die Veranlassung zur röntgenologischen Aufnahme der Nebenhöhlen, das Röntgenbild führte dann zur Entdeckung eines scharf umschriebenen Schattens im Lumen der Stirnhöhle.

In den Arbeiten über Nebenhöhlenosteom wird allgemein die Auffassung vertreten, es entstehe die akute oder chronische Sinuitis, welche manchmal mit dem Nebenhöhlenosteon kombiniert ist, erst dann, wenn das Osteom den Ausführungsgang der Nebenhöhlen verstopft habe. Dem ist sicher nicht immer so: Es wird eine akute Nebenhöhlenentzündung, welche ja auch bei sonst gesunden Menschen häufig ist, auch bei freiem oder wenig verlegtem Ausführungsgang entstehen können. In einer durch Osteom verengten oder abnorm buchtig gewordenen Nebenhöhle wird aber die Sinuitis zur Chronizität und bei erhöhtem Eiterdruck zum Durchbruch in die Umgebung neigen, bei innerem Stirnhöhlenosteom zum Durchbruch in die Augenhöhle oder in die vordere Schädelgrube und bei innerem Kieferhöhlenosteom in die Wange. Die Fortleitung der Nebenhöhleneiterung in die Umgebung, mit und ohne inneres Osteom, wird längs Knochengefässen erfolgen, welche normalerweise durch die Nebenhöhlenwandung verlaufen, oder sie wird durch Knochenabbau zustandekommen, welchen die unter Druck stehende Nebenhöhlenentzündung bedingt. Die Nebenhöhleneiterung wird sich aber bei innerem Osteom auch auf die Umgebung fortpflanzen können, wenn vorausgehend der leichte aber konstante Druck der Knochengeschwulst die Nebenhöhlenwand perforiert hat, wie es in unserm Falle zugetroffen ist.

Im Schrifttum über Nebenhöhlenosteom wird ferner allgemein die Angabe gemacht, dass das Stirnhöhlenosteom und überhaupt die Nebenhöhlenosteome, also auch das Kieferosteom, zu einer Mucocele oder Pyocele führen können. Diese Aussage wirkt verwirrend, und es ist unnötig sowie unrichtig, bei Beschreibung des Krankheitsbildes des Nebenhöhlenosteoms von Mucocele zu sprechen. Wenn es nämlich bei innerem Nebenhöhlenosteom zu einer circumscripten Verdünnung der Nebenhöhlenwand und im weiteren Stadium zur Wandperforation kommt, so geschieht dies, wie oben auseinandergesetzt, entweder unter dem direkten Druck des Osteoms oder unter dem Einfluss des unter Druck stehenden Eiters.

Der Fall 3 ist vor allem wegen der photographischen Aufnahme erwähnenswert, die während der Operation gemacht wurde. Das Operationsbild (Abb. 5) zeigt in instruktiver Weise, wie der Druck des kugeligen innern Osteoms an scharf umgrenzter Stelle den Stirnhöhlenboden usuriert hat und wie nun das Osteom sich anschickt, in die Augenhöhle hereinzuwachsen. Da das in die Durchbruchstelle eingedrängte Osteom den leicht vorgedrängten Stirnhöhlenboden kaum überragte, so ist es nicht zu verwundern, wenn Patient und seine nächste Umgebung eine Schwellung am obern innern Umfang der Augenhöhle nicht bemerkt haben. Es ist mir bei Durchsicht der Literatur kein Operationsbild eines im Durchbruch begriffenen inneren Stirnhöhlenosteoms in Form einer bei der Operation gemachten Photographie zu Gesicht gekommen. Das rundliche Loch im Stirnhöhlenboden, mit verdünntem und deshalb bei der Operation auf Druck etwas nachgiebigem Knochenrand, hatte einen Durchmesser von 6 mm und lag in der innern Hälfte des Stirnhöhlenbodens. Der Durchbruch gerade an dieser Stelle war nicht überraschend, weil das Osteom in der innern Hälfte der Stirnhöhle nahe dem Boden lag und weil der Boden der normalen Stirnhöhle gewöhnlich an dieser Stelle, in nächster Nähe des Trochleaansatzes, am dünnsten ist. Interessant war auch bei der Operation festzustellen, dass die Kuppe des in das Knochenloch eingepressten Osteoms sich durch seine hellgelbe Farbe von dem mehr rötlichen Stirnhöhlenknochen unterschied.

Da unser Stirnhöhlenosteom nur mit schmaler Basis in die Stirnhöhlenwand überging, so war es nach vollständiger Resektion des Stirnhöhlenbodens leicht, das Osteom gründlich zu entfernen. Es war somit ein Wegnehmen der vorderen Stirnhöhlenwand, welche bei grösserer Höhle ein nachträgliches unschönes Einsinken der betreffenden Stirnhälfte mit sich bringt, unnötig. Auf die Schwierigkeiten und die Gefahren der Operation bei grossem und namentlich diffusem Stirnhöhlenosteom soll hier nicht eingegangen werden.

Was den mikroskopischen Bau des Stirnhöhlenosteoms und überhaupt der Nebenhöhlenosteome anbetrifft, so unterscheidet er sich nicht von demjenigen der Osteome an andern Körperstellen. Meist ist es so, dass sich an der Peripherie oder an der Kuppe des Knochentumors kompakter elfenbeinharter Knochen und im Innern spongiöser Knochen findet, wie es für unsern Fall 2

zutrifft. Es kann aber auch das Nebenhöhlenosteom ausschliesslich aus spongiösem Knochen zusammengesetzt sein (s. den Befund unseres Falles 3). Dss Knochenbild wird jeweilen auch mehr oder weniger variieren, je nachdem die Geschwulst noch wächst oder stationär geworden ist. Wenn das Osteom mit einem dünnen Stiel in die Nebenhöhlenwandung übergeht, so ist der Stiel gewöhnlich spongiös, nach Literaturangaben kann er ausnahmsweise sogar bindegewebig sein. Überdeckt ist das Osteom durch die normale oder entzündete Nebenhöhlenschleimhaut, welche im Verein mit dem Mutterboden für die Ernährung des Osteoms sorgt. Wir verweisen im übrigen bezüglich des mikroskopischen Aufbaues des Nebenhöhlenosteoms auf die Angaben von *Eckert-Möbius* (S. 233 ff.) sowie auf S. 72—83 der Monographie von *Benjamins*.

Im Schrifttum sind Fälle beschrieben, wo ein in der Nebenhöhle eingeschlossenes Osteom zum Absterben kam und, der deckenden Schleimhaut verlustig, als „totes Osteom", d. h. als Sequester und Fremdkörper frei im Lumen lag. Gewöhnlich war die Nebenhöhle mehr oder weniger erweitert. Über die Ursachen des Absterbens des Osteoms werden in der Literatur verschiedene Meinungen geäussert. Am wahrscheinlichsten erscheint mir die Annahme, dass das tote Osteom für gewöhnlich nur dann zustande kommt, wenn erstens das Osteom gestielt ist und zweitens in der betreffenden Nebenhöhle eine chronische Entzündung besteht. Unter diesen zwei Bedingungen wird es möglich sein, dass ein dünner, knöcherner und ja gewöhnlich spongiöser Stiel unter der Einwirkung der chronischen Nebenhöhlenentzündung einschmilzt und zwar infolge Abbau des spongiösen Stieles durch Granulationsgewebe. Ferner wird bei schmalem Übergang des Osteoms in die knöcherne Wand ein Freiwerden des Osteoms dann zustandekommen können, wenn ausnahmsweise die Nebenhöhlenentzündung eine nekrotisierende ist, weil nun durch Zerfall der Schleimhaut das gestielte Osteom in seiner Ernährung wesentlich gestört wird. Die Meinung, dass das *tote Osteom* nicht selten auf ein vorausgegangenes Trauma zurückzuführen ist, indem der Stiel abbricht, halte ich für die übergrosse Mehrzahl der Fälle als höchst unwahrscheinlich, ebenso auch die vielfach vertretene Annahme, dass mit zunehmendem Alter des Patienten die Ernährungsbedingungen des Osteoms so schlecht werden, dass das Osteom in die Höhle fällt. Es scheint uns auch nicht angängig

zu sein, das Wachstum des Nebenhöhlenosteoms mit demjenigen des Nasenrachenfibroms zu vergleichen, weil das letztere erfahrungsgemäss oft nach der Pubertätszeit zur Rückbildung führe. Der Zeitpunkt der Wachstumsentwicklung ist ja bei diesen beiden Tumorarten ganz verschieden: Das Nebenhöhlenosteom wird in der Regel erst im Pubertätsalter oder nach demselben manifest, während dagegen beim Nasenrachenfibrom im Pubertätsalter oft die Rückbildung anfängt. Im übrigen sei darauf hingewiesen, dass vielfach Einzelbeobachtungen von Nebenhöhlenosteom wohl mit Unrecht als totes Osteom beschrieben worden sind. Wenn nämlich das Nebenhöhlenosteom nur einen dünnen Stiel hat, so kann leicht bei Aufmeisseln der Nebenhöhle das Osteom abfallen und am Operationspräparat die dünne Insertionsstelle übersehen werden. Bei der Diagnose auf „totes Osteom" sollte immer eine mikroskopische Untersuchung nachfolgen. Skeptisch stehen wir auch denjenigen Fällen des Schrifttums gegenüber, wo das Osteom gleich einem Rhinolithen frei im mittleren Nasengange gelegen haben soll. Es ist ja möglich, dass ausnahmsweise solche Fälle vorkommen, meistens ist aber wohl bei der endonasalen Entfernung die Insertionsstelle am Siebbein verkannt worden.

Fall 4. G. Bertha, 30 J. (447/1930). Geschwülste in der Familie unbekannt. Nach Angabe der Patientin bildete sich im Jahre 1924, also vor 6 Jahren, innerhalb weniger Monate eine haselnussgrosse, harte und nicht druckempfindliche Schwellung mitten auf der Stirn. Noch im gleichen Jahre aus kosmetischen Gründen an auswärtiger Klinik Abtragen der Geschwulst mit Hammer und Meissel in Lokalanaesthesie. Ferner erfolgte einige Monate später und unabhängig von der Stirngeschwulst die operative Eröffnung der gleichseitigen Kieferhöhle nach Caldwell-Luc wegen Polypenbildung in Nase und chronischer Eiterung in Kieferhöhle. Kurz nach Wegnahme der Knochengeschwulst auf Stirn bildete sich in der Operationsnarbe ein schmerzhafter Abszess; Eröffnung desselben in Lausanne. Seither eiternde Fistel mitten auf der Stirn einige cm über der Nasenwurzel, deshalb 1927 in Neuenburg Eröffnen der Stirnhöhle von aussen. Trotzdem Bestehenbleiben der Fistel, welche zeitweise foetides Sekret entleerte. Schmerzen nur dann, wenn der eitrige Abfluss aus der Fistel behindert war. Im gleichen Jahre (1927) fiel der Patientin ein Vorstehen des rechten Auges auf. Hin und wieder Doppelbilder,

Abb. 11. Fall 4. 30 j. Frau. Osteom der rechten Stirnhöhle: Knochenharte Schwellung im medianen Teil der Stirn. Am obern Umfang des Stirnosteoms foetid eiternde Fistel in der im übrigen intakten Haut. Hochgradige Verlagerung des rechten Auges nach unten aussen und nach vorn.

aber gute Sehschärfe. Temperatur normal, Appetit und Schlaf gut. Die Klagen bei Eintritt in unsere Klinik, Mai 1930: Kosmetische Entstellung durch die Schwellung an der Stirn und durch die starke rechtsseitige Protrusio bulbi, zudem eiternde Fistel mitten auf der Stirn.

Der Allgemeinbefund: Eher schwächlicher Körperbau. Hals-, Brust- und Abdominalorgane ohne Besonderheiten. Puls- und Temperaturkurve während des 3-tägigen Spitalaufenthaltes normal. Blutbild normal, Wassermannsche Reaktion negativ.

Der *Lokalstatus,* Ende Mai 1930: Auf der Stirn, 4 cm über der Nasenwurzel, horizontal verlaufende und kaum auffallende Hautnarbe von 7 ½ cm Länge. In der Mitte der Schnittnarbe eine leicht eingezogene Fistelöffnung, aus der sich bei Druck etwas Eiter entleert, der gegenwärtig kaum foetid riecht. Zwischen Hautnarbe und Nasenwurzel ist die Haut der Stirn vorgewölbt (Abb. 11) durch knochenharte Schwellung, welche ringsum allmählich in den gesunden Knochen übergeht und auf Druck schmerzlos ist. Haut über der Knochenschwellung von normalem Aussehen und verschieblich. Starke Verlagerung des rechten Auges nach unten aussen und nach vorn (Abb. 11), Lidspalte

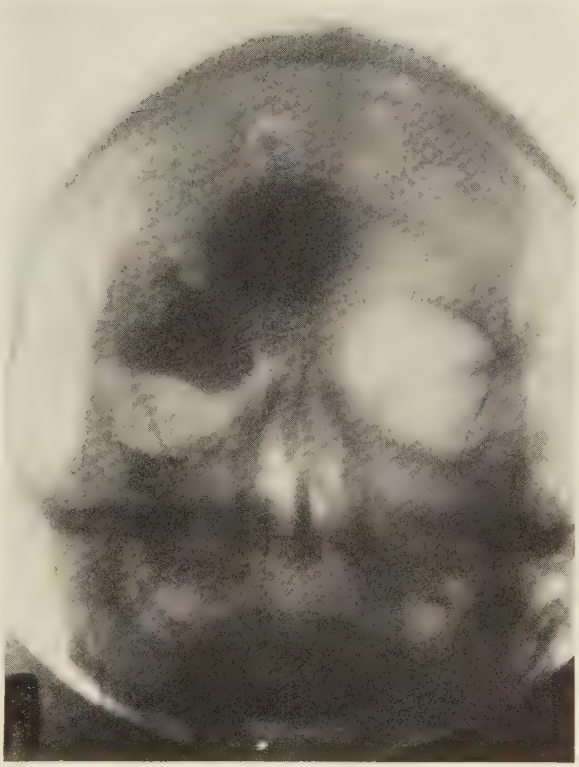

Abb. 12. Fall 4. Occipito-nasale Aufnahme. Osteomschatten im Gebiet der rechten Stirnhöhle und in der obern Hälfte der rechten Orbita. Über dem Osteomschatten eine circumscripte Aufhellung im Knochen, welche der Fistelstelle entspricht.

schmäler als diejenige der gesunden Seite; sie kann wegen des starken Vorstehens des Auges nicht vollständig geschlossen werden. Keine Chemosis. Die Verlagerung des rechten Bulbus ist durch eine knochenharte Schwellung bedingt, welche man in ganzer Breite des Orbitalbodens der rechten Stirnhöhle fühlt. Die Beweglichkeit des rechten Auges ist nach den Seiten hin nur wenig beschränkt, dagegen stark nach oben und unten. Augenhintergrund normal. Rhinoscopia anterior: *Rechte* Nasenhälfte entsprechend der Seite des vorstehenden Auges: Im mittleren Nasengang Polypen. Die Spülung der Kieferhöhle, welche 1924 operiert worden ist, ergibt klares Spritzwasser. Vorne im mittleren Nasengang etwas Eiter sichtbar, wahrscheinlich aus Stirnhöhle und vorderm Siebbein stammend. Linke Nasenhälfte: Auch Polypen im mittleren Nasengang, aber in geringerem Grade. Mundhöhle, Rachen und Nasenrachen normal. Der *Röntgenbefund.* 1. Occipito-nasale Aufnahme (Abb. 12): Intensive Verschattung

im Gebiet der rechten Stirnhöhle und deren Umgebung. Der Schatten reicht medialwärts in das Gebiet der linken Stirnhöhle, welche noch zum grössten Teil vom Osteom frei geblieben ist, aber deren Lumen trüb erscheint. Zudem Trübung der beiden Siebbeine. Ferner sieht man, entsprechend dem Palpationsbefund, auch einen intensiven und scharf begrenzten Schatten im obern Teil der Augenhöhle. Über dem oberen Umfang der rechtsseitigen Stirnhöhlenverschattung ist eine circumscripte Aufhellung im Knochen, welche der Fistelstelle entspricht. Beide Kieferhöhlen verschattet, links Folge einer chronischen Kieferhöhleneiterung und rechts als Folgezustand nach Caldwell-Luescher Operation. 2. Transversale Aufnahme (Abb. 13): Der Osteomschatten reicht als scharf begrenzter Buckel in die vordere Schädelgrube und zieht längs des Schädeldaches nach oben. 3. Axialaufnahme (Abb. 14): Sie zeigt ebenfalls deutlich die starke Ausdehnung des Stirnosteoms.

Infolge der überaus starken Ausdehnung des Osteoms hätte bei radikalem Vorgehen die Dura des Stirnhirns sowohl an der Vorder- als auch an der Unterfläche aussergewöhnlich breit freigelegt werden müssen, was neben der Möglichkeit des ausgiebigen Prolapses die Gefahr der postoperativen letalen Meningitis gebracht hätte. Zudem wurde das Operationsrisiko wesentlich durch die beidseitige chronische und foetide Stirnhöhleneiterung erhöht. Patientin, wohnhaft im Kt. Neuenburg, ist deshalb unoperiert nach Hause zurückgekehrt. 8 Monate später ist sie rasch, nach vorherigem noch gutem Allgemeinbefinden, unter dem Bilde der Meningitis erkrankt und gestorben.

Epikrise: Auch bei diesem Falle hatte sich das Stirnhöhlenosteom im jugendlichen Alter entwickelt; deutlich wurde der Tumor, als Patientin 24 Jahre alt war. Als sie 6 Jahre später in unsere Untersuchung kam, war das Stirnosteom im Gegensatz zu Fall 3 bereits gross und vor allem diffus nach allen Richtungen hin ausgebreitet. Trotzdem das Auge starke Verdrängung zeigte, bestanden nur hin und wieder Doppelbilder, Sehschärfe und Augenhintergrund waren normal. Auch fehlten, obwohl die diffuse Knochenwucherung in Form eines starken Buckels das Stirnbein verdrängt hatte, Symptome von Seiten der Dura und des Hirns, ein Beweis dafür, dass die Verdrängung langsam erfolgt war. Die Eiterung in den beiden Stirnhöhlen ist vielleicht erfolgt, als



Abb. 13. Fall 4. Seitenaufnahme. Starke Ausdehnung des Osteoms nach der Orbita und nach der vorderen Schädelgrube. Grenzen des Osteomschatttens scharf, Keilbeinhöhle normal.

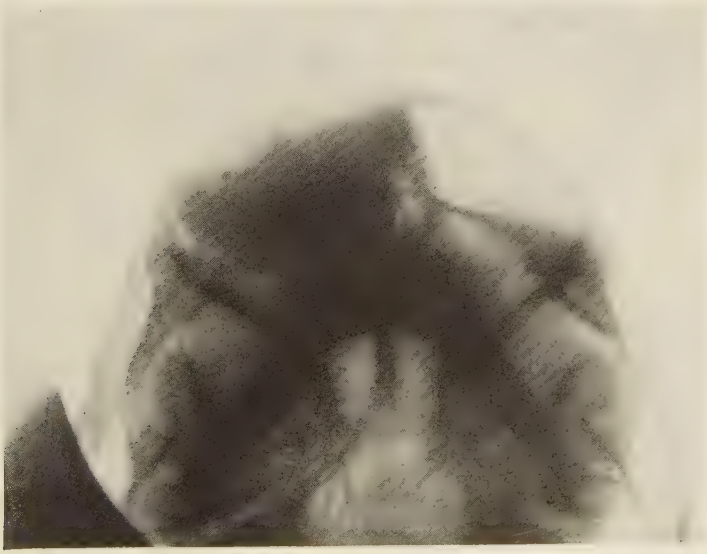

Abb. 14. Fall 4. Axiale Aufnahme, sie zeigt ebenfalls die starke Ausdehnung des Stirnhöhlenosteoms in die Umgebung.

6 Jahre vor Eintritt in unsere Beobachtung der Knochenhöcker auf der Stirn abgetragen wurde. Wahrscheinlicher ist aber, dass schon vorher das beidseitige chronische Stirnhöhlenempyem bestand, denn es war bei ihr schon zur Zeit der ersten äusseren Operation eine beidseitige Polyposis nasi und eine chronische Kieferhöhleneiterung nachgewiesen worden.

Es ist allgemein bekannt, dass das Stirnhöhlenosteom wegen der Nachbarschaft zu Dura und Stirnhirn gefährlicher ist als das Kieferosteom. Bezüglich der vitalen Prognose besteht aber doch noch ein grosser Unterschied, ob die Knochenwucherung am Stirnbein sich als gut begrenztes und schmalbasiges Osteom präsentiert (wie bei unserem Fall 3) oder ob das Bild der schrankenlos wachsenden Hyperostose vorliegt, zudem noch kombiniert mit Stirnhöhlenempyem. In letzterem Fall wird die Prognose, mit und ohne Operationsversuch, höchst schlecht.

Fall 5. B. Marcel, 34 J. (785/1936). In den letzten Jahren nie irgendeine ernstere Erkrankung, dagegen ziemlich häufig akuter Nasenkatarrh, d. h. Behinderung der Nasenatmung und schleimige Sekretion aus beiden Nasenhälften; Ausheilen jeweilen spontan oder unter Verwenden von Hausmitteln. Seit Frühling 1936, seit 2 Monaten, fast immer mehr oder weniger Verlegung der beiden Nasenhälften, auch häufig Schmerz in beiden Schläfengegenden oder auf dem Scheitel. Da ein Facharzt in Mülhausen an eine Nebenhöhlenerkrankung dachte, so wurde ein Röntgenbild der Nebenhöhlen der Nase in occipito-frontaler Strahlenrichtung aufgenommen: Es fand sich ein intensiver umschriebener Schatten im Gebiet der rechten Kieferhöhle, welchen man als Osteom oder als malignen Tumor deutete. Deshalb wurde der auch sonst ängstliche Patient zur Probeeröffnung der Kieferhöhle unserer Klinik zugewiesen.

Allgemeinbefund ohne Besonderheiten, am übrigen Körper nirgends Exostose oder Hyperostose nachweisbar. Keine Schwellung im Gesicht, speziell im Gebiet der rechten Wange. Mundhöhle, harter Gaumen und Alveolarfortsatz normal. Dagegen ist die rechte Fossa canina im Vergleich zur linken leicht aufgetrieben, Konsistenz knochenhart; kein Pergamentknistern und keine Druckempfindlichkeit. Bei Rhinoscopia anterior und posterior normale Verhältnisse. *Röntgenbefund.* Occipito-frontale Aufnahme (Abb. 15):

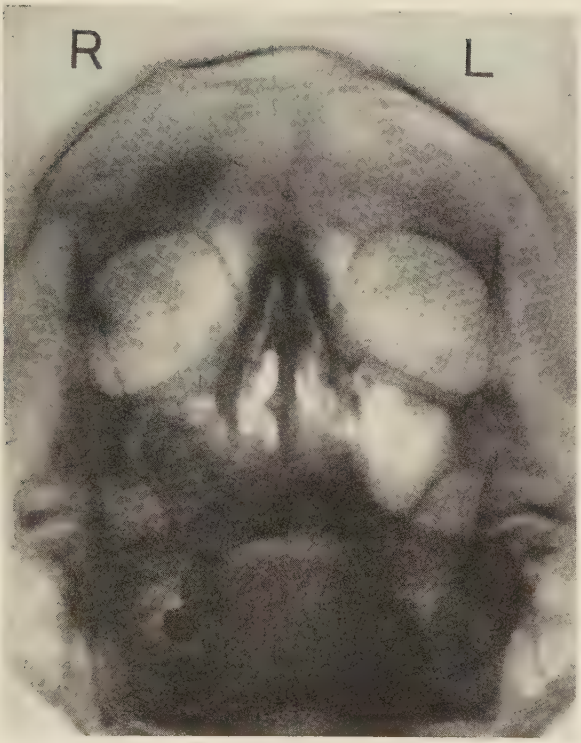

Abb. 15. Fall 5. 34 j. Mann. Die occipito-frontale Aufnahme zeigt das Osteom der rechten Kieferhöhle als intensiven und ziemlich scharf begrenzten Schatten, nur seitlich und im innern obern Winkel ist noch Lumen vorhanden.

Beide Stirnhöhlen klein und klar. Linke Kieferhöhle normal. *Rechte Kieferhöhle:* Man sieht im Lumen einen intensiven und scharf begrenzten Schatten, welcher zum grössten Teil ausfüllt und am untern innern Umfang in die nasale Wand der Kieferhöhle übergeht. Auch bei der seitlichen und axialen Aufnahmerichtung ist der Schatten ausschliesslich auf das Kieferhöhlengebiet beschränkt. Bei der *Diaphanoskopie* leuchtet die rechte Kieferhöhle schwächer auf als die linke, aber die Sichel am untern Orbitalrand ist nicht vollständig verschwunden.

Operation (Prof. Oppikofer) am 3. August 1936, in Leitungsanaesthesie. Horizontaler Schnitt in der Fossa canina und Zurückschieben der Mundschleimhaut. Vorderwand der Kieferhöhle glatt, aber etwas vorgetrieben, kein Pergamentknittern. Entfernen

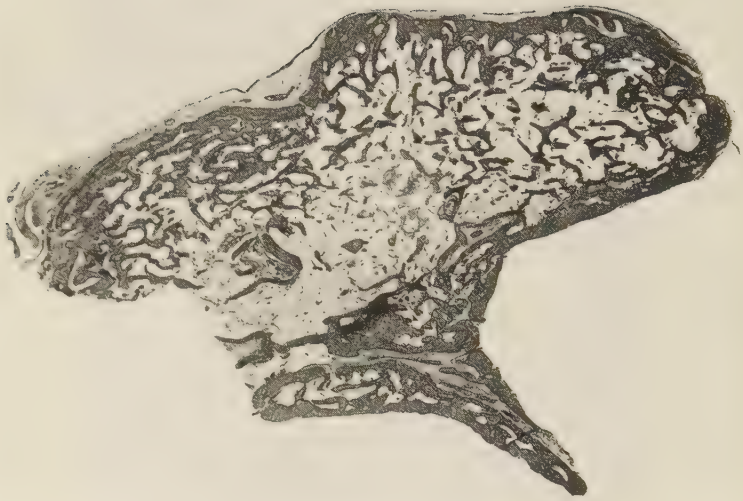

Abb. 16. Fall 5. Histologisches Übersichtsbild. Es zeigt den Aufbau des Osteoms aus spongiösem Knochen. Oben im Bild Überzug mit normaler Kieferhöhlenschleimhaut.

der Vorderwand bis nahe an den untern Orbitalrand, man sieht deutlich in der Kieferhöhle einen knochenharten, kugeligen Tumor, dessen Oberfläche uneben und von der leicht verdickten und trotz der Adrenalisiernng noch etwas geröteten Schleimhaut überzogen ist. Hinter dem Osteom ist die Schleimhaut der Kieferhöhle vollständig normal und in der Höhle nirgends Eiter. Äussere, innere und obere Wand des Antrums ohne Veränderung. Das Osteom, welches fast die vordere Hälfte der Kieferhöhle ausfüllt, inseriert mit breiter Basis am inneren vorderen Teil des Kieferhöhlenbodens und lässt sich mit Meisseln verschiedener Grösse unschwer im Gesunden entfernen. Zum Schlusse Anlegen eines Fensters im untern Nasengang mit Schleimhautplastik, entsprechend der Caldwell-Lucschen Operation. Tamponade und Naht der Schleimhaut in der Fossa canina. Reaktionsloser Verlauf, nach einer Woche Entlassung. Nachuntersuchung nach 2 und 3 Jahren: Keine Beschwerden und auf Röntgenbild kein Osteomschatten mehr zu sehen. *Mikroskopische Untersuchung des Osteoms* (Abb. 16): Es handelt sich um ein Osteoma spongiosum, dessen

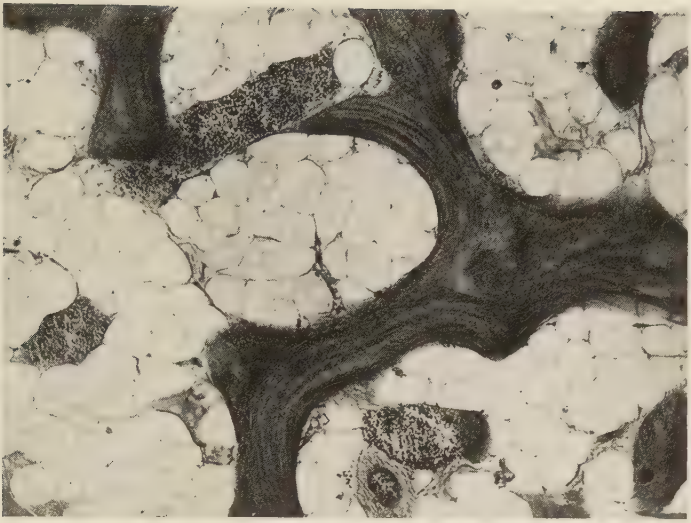

Abb. 17. Fall 5. Histologisches Teilbild. Knochenbälkchen mit schönen Haverschen Lamellen. Das Mark ist Fettmark mit reichlichen weiten Gefässen.

Markräume mit Fettmark und reichlich Gefässen angefüllt sind. An der Oberfläche sieht man die normale Kieferhöhlenschleimhaut, die flimmerndes Zylinderepithel trägt und in der dünnen Bindegewebslage wenige Schleimdrüsen zeigt. Im Gegensatz zum histologischen Befund des Falles 3, wo das Osteom in verschiedenen Lagen verchieden aussah, findet sich hier ein viel regelmässigeres Bild, nämlich spongiöser Knochen mit gleichmässig verteilten und sehr weiten Markräumen. Die Knochenbälkchen bestehen aus lamellärem Knochen, der den Eindruck eines ruhenden Knochens macht, in welchem wesentliche Knochenanbau- oder Abbauvorgänge fehlen (Abb. 16 und 17).

Die Schleimhaut, welche den Rest des Kieferhöhlenlumens ausfüllt, ist leicht verdickt, das Epithel ist ein mehrschichtiges Flimmerepithel mit ausserordentlich zahlreichen Becherzellen. Das Stroma ist mässig zellreich, stellenweise oedematös aufgelockert.

Fall 6. W. Ernst, 16 J. (4078/1939 der otolar. Pol.) Seit 3 Jahren langsam zunehmendes Vordrängen der linken Wange. Nie Schmerzen. Nasenatmung frei, kein Ausfluss aus Nase, selten Nasenkatarrhe. In der Familie Knochengeschwülste unbekannt.

Allgemeinbefund normal. Linke Wange als solche unverändert, aber etwas mehr vorstehend als die rechte. Bei Betasten der linken Wange spürt man, dass nahe der Nase die Vorderwand der Kieferhöhle etwas aufgetrieben ist. Naseninneres, Nasenrachen und Rachen normal. *Mundhöhle:* Der Alveolarfortsatz des linken Oberkiefers ist in ganzer Länge diffus und gleichmässig auf das Doppelte verdickt, die knochenharte Verdickung überzogen mit der normalen Mundschleimhaut, betrifft aber ausschliesslich die Wangenseite des Alveolarfortsatzes. Nirgends Druckempfindlichkeit. Gebiss vollständig und ohne Caries. Harter Gaumen ohne Veränderung. Keine Protrusio bulbi, Augenbewegungen frei. *Diaphanoskopie:* Auf der rechten gesunden Seite helle Sichel und Aufleuchten der Pupille, während dagegen auf der linken, dem Osteom entsprechenden Seite beides fehlt. Die *Röntgenbilder* vom November und Dezember 1939: 1. Occipito-frontale Aufnahme (Abb. 18): Stirnhöhlen, Siebbein und rechte Kieferhöhle normal. Die linke Kieferhöhle ist fast vollständig stark verschattet, nur in der oberen inneren Ecke normale Helligkeit. Am Boden der Kieferhöhle 2 noch nicht durchgebrochene Molaren. Scharfe Begrenzung der nasalen Wand der Kieferhöhle, während dagegen nach der Seite hin der Osteomschatten in das Gebiet der Wange überzugehen scheint. 2. Occipitonasale Aufnahme (Abb. 19): Auch bei dieser Aufnahmerichtung sieht man deutlich, dass das Osteom kaum in die Orbita oder in die Nasenhöhle hereinreicht. Aber auch auf diesem Bild scheint der Osteomschatten in seitlicher Richtung das Kieferhöhlenlumen zu überragen. 3. Die Seitenaufnahme (Abb. 20) zeigt den Osteomschatten schwächer als bei den Abb. 18 und 19. Der Schatten füllt das Lumen der Kieferhöhle fast vollständig aus, die Begrenzung der vorderen, oberen und hinteren Kieferhöhlenwand ist scharf. Die submento-craniale Strahlenrichtung (Abb. 21): Diese Aufnahmerichtung ist wertvoll, denn sie zeigt im Verein mit der vorigen Aufnahme, dass die hintere Begrenzung der Kieferhöhle noch erhalten ist. 5. Die axiale Strahlenrichtung (Abb. 22) ergibt das gleiche Bild wie die submento-craniale Aufnahme, spricht also auch dafür, dass das Osteom sich noch auf den Oberkiefer lokalisiert.

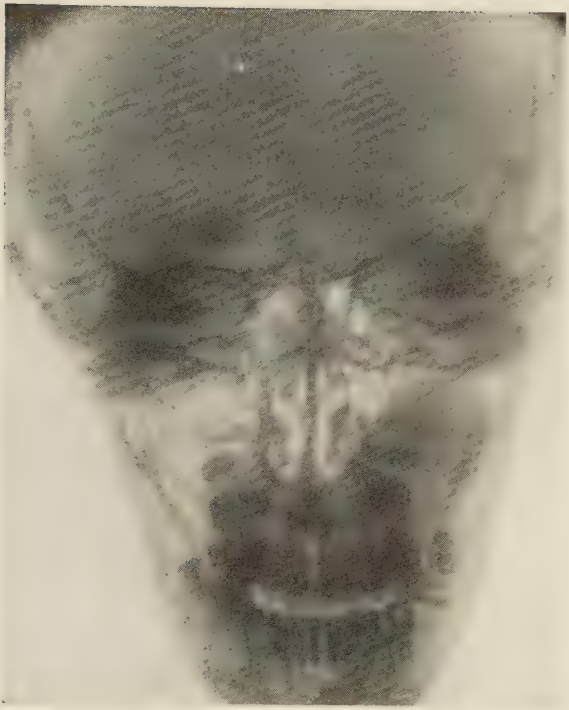

Abb. 18. Fall 6. 16 j. Mann. Occipito-frontale Aufnahme. Fast vollständige Verschattung im Gebiet der linken Kieferhöhle, nur in der oberen inneren Ecke normale Helligkeit.

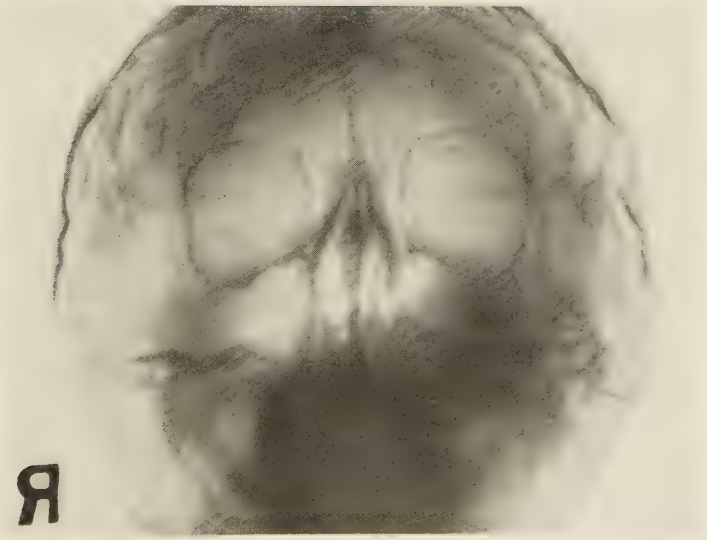

Abb. 19. Fall 6. Occipito-nasale Aufnahme. Kieferhöhlenosteom reicht nicht in die Nasenhöhle hinein.

Abb. 20. Fall 6. Seitenaufnahme. Der Osteomschatten füllt den grössten Teil der Kieferhöhle aus. Wände der Kieferhöhle zeigen scharfe Begrenzung.

Epikrise zu Fall 5 und 6. Bei Fall 5 handelt es sich um ein ausschliesslich inneres Kieferhöhlenosteom, während sich dagegen bei Fall 6 nicht entscheiden lässt, ob die Knochengeschwulst an der äusseren oder inneren Fläche der Kieferhöhle entsprungen ist.

Wie aus der Tabelle von *Eckert-Möbius* hervorgeht, welche über die Häufigkeit der *Osteome an den verschiedenen Nebenhöhlen* berichtet und welche auf unserer S. 4 wiedergegeben ist, kommt das Osteom der Kieferhöhle seltener vor als das Stirnhöhlen- oder das Siebbeinosteom. *Wassmund* schreibt in seinem vorzüglichen Lehrbuch der praktischen Chirurgie des Mundes und der Kiefer (Band 2, 1939, S. 116), dass er im Schrifttum nur 16 Fälle von Kieferhöhlenosteom gefunden habe; es sei aber möglich, dass ihm einige Fälle entgangen seien. Dem ist so, denn der Schwede *Sjöberg* hat sich bis Ende 1934 auf 21 Fälle

Abb. 21. Fall 6. Submentocraniale Aufnahme. Sie zeigt, dass die vordere und hintere Begrenzung der Kieferhöhle noch scharf ist, das Osteom überschreitet das Gebiet des Oberkiefers nicht.

von Kieferhöhlenosteom, 2 eigene Beobachtungen mitgerechnet, stützen können. Er schreibt, man habe in der otolaryngologischen Univ.-Klinik in Stockholm, aus der seine Arbeit stammt, während 25 Jahren (seit dem Bestehen der Klinik) nur diese beiden Fälle von Kieferhöhlenosteom gesehen. *Rawlins* (San Francisco) konnte im Jahre 1938, auch 2 eigene Beobachtungen mitteilend, total 29 Fälle im Schrifttum finden, er gibt die 29 Krankengeschichten in Telegrammstil wieder. Auch seine Zusammenstellung ist bei der zerstreuten Literatur nicht vollständig, so fehlen z.B. die beiden Fälle von *Settelen*. *Rawlins* schreibt bezüglich der Seltenheit auch folgendes: 1. *A. W. Meyer,* Professor der Anatomie in Stanford, habe unter 1000 makroskopischen Kieferhöhlenpräparaten nie ein Osteom gesehen. 2. Eine eigene Nachfrage bei verschiedenen Röntgenologen habe bei ungefähr 100,000 Röntgenaufnahmen

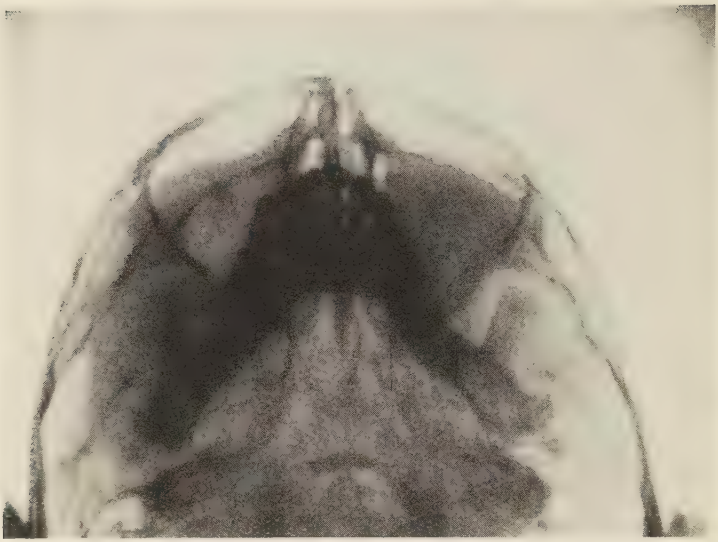

Abb. 22. Fall 6. Die axiale Aufnahme zeigt gleich wie die submentocraniale Aufnahme, dass das Osteom noch auf den Oberkiefer beschränkt ist.

nur zweimal ein für Osteom der Kieferhöhle sprechendes Bild ergeben. Für die Seltenheit der Kieferhöhlenosteome in den Fachkliniken verschiedener Länder ist im weiteren die Angabe des spanischen Otolaryngologen *Ruiz Zorilla* zu verwerten, welcher unter 36,000 Patienten seines Faches einmal eine Exostose des Oberkieferkörpers und einmal ein Kieferhöhlenosteom beobachtet hat. In den Jahren 1931 bis 1939 incl. fand ich im Schrifttum, ohne Anspruch auf Vollständigkeit erheben zu wollen, 12 weitere kurze Mitteilungen von Kieferhöhlenosteom.

Wie das Nebenhöhlenosteom überhaupt, so ist auch das Kieferhöhlenosteom fast ausnahmslos einseitig und ohne dass Exostosen oder Hyperostosen an entfernteren Körperstellen sich nachweisen lassen. Nach der Zusammenstellung von *Rawlins* aus dem Jahre 1938 sind im Schrifttum 13 doppelseitige Osteome bekannt.

Bornhaupt, welcher, gelegentlich der Mitteilung eines eigenen Falles von Riesenosteom der Stirnhöhle, die Literatur der Nebenhöhlenosteome bis zum Jahre 1881 wiedergibt, schreibt bei Fall 51:

In der Sammlung des St. Thomas-Hospitals in London befindet sich nach *A. Cooper* (Surg. Essays London 1818, 3 éd., p. 171) der Schädel einer Fischerin, welche zu Lebzeiten durch ihr entsetzliches Aussehen aufgefallen war. Unter jedem Auge hatte ein Tumor gesessen und die Bulbi zur Orbita hinausgedrängt. Zwischen beiden Tumoren war die Nase gleichsam eingekeilt gewesen. Die Tumoren füllten beide Kieferhöhlen aus, und auf der linken Seite war der Tumor durch das Orbitaldach in die Schädelhöhle eingedrungen. Dieser Fall von *Cooper,* den *Bornhaupt* erzählt, beweist im Verein mit wenigen analogen Beobachtungen, dass auch im Gebiet der Kieferhöhle ausnahmsweise Riesenosteome vorkommen, wenn man das Osteom sich selber überlässt und es grosse Tendenz zum Weiterwachsen hat.

Das Bild des Kieferhöhlenosteoms ist namentlich im Anfangsstadium verschieden, je nachdem es sich um ein äusseres oder um ein inneres Osteom handelt. Während die vom Alveolarfortsatz oder von der Vorderfläche der Kieferhöhle ausgehende Knochenverdickung vom Patienten oder vom Arzt schon bald bemerkt wird, kann dagegen das innere Osteom lange Zeit der Diagnose entgehen. Es ist ausser allem Zweifel, dass das innere Kieferhöhlenosteom während Jahren oder zeitlebens symptomlos bleiben kann, sobald es die Grenzen der Kieferhöhle nie überschreitet. Wenn aber der innere Tumor ständig auf die Kieferhöhlenwand drückt, so kann dieselbe nach und nach verdünnt und eventuell usuriert werden. Wo die Verdünnung oder Usurierung der Kieferhöhlenwand stattfindet, hängt aber wesentlich von der Ausgangsstelle des Tumors ab.

Falls sich früher oder später zum inneren Osteom eine akute oder chronische Kieferhöhleneiterung hinzugesellt, so können sich auch in dieser Nebenhöhle, gleich wie bei Osteom der Stirnhöhle, Retentionserscheinungen einstellen. Bei Hinzutreten einer Sinusitis der Kieferhöhle werden Retentionserscheinungen im Kieferhöhleninnern hauptsächlich dann zu erwarten sein, wenn das Osteom die Ausführungsöffnung verschliesst oder bereits bis auf Buchten die Kieferhöhle ausfüllt. Ist nun die knöcherne Wandung der Kieferhöhle an circumscripter Stelle durch den Druck des Osteoms verdünnt oder usuriert, so wird die Eiterung des Kieferhöhleninnern auf die Umgebung übergehen. Entsprechend dieser Über-

legung sind denn auch einige Fälle von Kieferhöhlenosteom publiziert, bei welchen eine entzündliche Schwellung der Wange mit Abszedierung zustande kam.

Eine akute Sinusitis maxillaris kann auch bei Kieferhöhlenosteom spontan oder unter konservativer Behandlung zurückgehen, dann werden auch wieder die Retentionserscheinungen verschwinden. Dies beweist z. B. der Fall, welchen *Sjöberg* (l. c. S. 160) beobachtet hat: Es handelte sich um ein Osteom, welches durch Druck auf die vordere Wand der Kieferhöhle zu einer circumscripten Usur und nach Hinzutreten einer Kieferhöhleneiterung zu einem Abszess in der Wange geführt hatte. Der Wangenabszess entleerte sich spontan, und es verschwanden Schmerzen und Wangenschwellung. Erst 13 Jahre später stellte sich wiederum in der gleichen Wange ein Abszess ein und zwar an der Stelle, wo die Wange seit einem Jahr, infolge des Kieferhöhlenosteoms, leicht vorgetrieben war. Jetzt wurde die Kieferhöhle von der Fossa canina aus eröffnet und ein grosses inneres Osteom entfernt; die ganze Vorderwand der Kieferhöhle erwies sich bei der Operation vorgetrieben und papierdünn.

Wenn ausnahmsweise das Osteom der Kieferhöhle allmählich in die Orbita hereingedrängt, so wird der Bulbus nach oben und nach vorn getrieben sein. Bei Wachstum des Osteoms nach der Nase hin kommt es, wie einige Fälle des Schrifttums lehren, zu Verlagerung der nasalen Kieferhöhlenwand septalwärts und eventuell infolge Druckatrophie derselben zu einem regelrechten Hereinwachsen des Osteoms in die Nase. Man wird dann im Naseninnern unter oder über der untern Muschel einen glatten oder knolligen knochenharten Tumor festellen, der von der normalen Nasenschleimhaut überzogen ist. Tränenträufeln ist nach den bis jetzt publizierten Kieferosteomen ein seltenes Symptom, wohl deshalb, weil bei Wachsen des Osteoms nach der Nasenhöhle hin die nasale Kieferhöhlenwand mit dem Drucke ausweicht; die alleinige Verdrängung der Wand bringt noch nicht den Verschluss des Ductus.

Auch für das Kieferhöhlenosteom ist festzustellen, dass der Tumor manchmal plötzlich, ohne erkennbare Ursache, rascher wächst, namentlich in den Jugendjahren. So erzählt z. B. *Rawlins* (l. c. 747, Fall 2) folgendes: Bei einem 19 Jahre alten Mädchen

bestand schon seit 12 Jahren eine leichte schmerzlose Schwellung der linken Wange. In den letzten 2 Jahren wurde die äussere Schwellung stärker, und man bemerkte auch, dass das linke Auge nach oben verlagert war; die Augenbewegungen waren ungestört. Auf dem Röntgenbild sah man die linke Kieferhöhle mit einem tiefen Schatten ausgefüllt, und die Kieferhöhleneröffnung ergab ein grosses, vom Kieferhöhleninnern ausgehendes Osteom.

Wenn das Osteom der Kieferhöhle gestielt ist, so wird es ausnahmsweise, gleich wie bei gestieltem Stirnhöhlenosteom, und am ehesten unter dem Einfluss einer Sinuitis, zur Ablösung des Stieles kommen können, sodass nun das Osteom zum reinen Fremdkörper wird. Die wenigen Fälle von totem Osteom der Kieferhöhle sind in der 1938 erschienenen Arbeit von *Rawlins* aufgezählt.

Unsere beiden Fälle von Kieferhöhlenosteom betrafen männliche Erwachsene, der eine war 34 und der andere 16 Jahre alt. Unter den von *Rawlins* aus der Literatur zusammengestellten 29 Patienten mit Kieferosteom waren 13 männlichen und 11 weiblichen Geschlechtes, bei 5 Fällen fehlte die diesbezügliche Angabe.

Was die subjektiven Symptome des Kieferhöhlenosteoms anbelangt, so fehlen in vielen Fällen Beschwerden, speziell dann, wenn, wie bei unserem Fall 5, ein inneres Osteom vorliegt und dieses die Höhle nur zum Teil ausfüllt. Wenn dagegen das Osteom im Verlaufe von Monaten oder Jahren wesentlich wächst und auf die Kieferhöhlenwand drückt, so wird es leicht, namentlich im Gebiet des Nervus supraorbitalis, zu hartnäckiger Neuralgie kommen. Die Schmerzen werden sich in die Wange, in die Zähne oder in das Auge lokalisieren, oder sie werden in den Schädel ausstrahlen.

Wenn das Kieferosteom in die Nase hereingewachsen ist, so kommt es zu mehr oder weniger starker Behinderung der Nasenatmung. Das Nasenbluten, welches in der Literatur als Symptom des Kieferosteoms aufgezählt wird, fehlt oft und hat nichts Charakteristisches. Bei stärkerer und recidivierender Epistaxis wird im Gegenteil der Gedanke kommen müssen, dass ein Osteosarkom vorliegt.

Wenn sich zum Osteom eine Nebenhöhleneiterung gesellt, so werden die Symptome derselben (einseitige Eiterung, bei Retention Schmerz und eventuell Fieber) das Bild beherrschen.

Bei dem äusseren Kieferosteom fehlen oft die oben erwähnten Beschwerden, sodass solche Patienten ausschliesslich wegen kosmetischer Störung den Arzt aufsuchen. Immerhin können sich auch bei äusserem Kieferosteom hartnäckige Neuralgien einstellen, bei Druck auf den Nervus supraorbitalis an seiner Austrittsstelle oder bei Druck auf Nerven der Schädelbasis.

Die Diagnose auf Oberkieferosteom ist leicht zu stellen, wenn der knochenharte und auf Druck schmerzlose Tumor in der Wange oder am Alveolarfortsatz fühlbar und sichtbar ist. Bei unserm Fall 6, wo das Osteom sich über den ganzen Oberkiefer ausbreitete, war bei der speziellen Betrachtung des Alveolarfortsatzes die Verdickung an ihm ausschliesslich an der Aussenseite, also nach der Wange hin, festzustellen und gleichmässig in ganzer Länge. Dagegen fehlte die Knochenwucherung auf der Gaumenseite des Alveolarfortsatzes sowie am harten Gaumen. Leicht wird die Diagnose auch dann sein, wenn sich das Osteom als knochenharter Tumor in die Nase hereinwölbt. Erschwert wird dagegen die Erkennung der Knochenbildung, wenn das innere Osteom noch verhältnismässig klein ist oder wenn zu dem in der Kieferhöhle liegenden Osteom eine eitrige Sinuitis hinzukommt. Bei unserem Fall 5 ist das Osteom nur deshalb erkannt worden, weil der Verdacht auf Nebenhöhleneiterung die Röntgenaufnahme veranlasste. *Rawlins* (l. c. S. 74) erzählt folgenden Fall: Ein 67 Jahre alter Mann war wegen Mastoiditis infolge akuter Mittelohrentzündung in das Spital eingewiesen worden, man machte bei dieser Gelegenheit Röntgenbilder von Ohr und Nasennebenhöhlen. So wurde das Kieferhöhlenosteom entdeckt, welches den Sinus, wie die nachfolgende Kieferhöhleneröffnung zeigte, fast vollständig ausfüllte. Da das Nebenhöhlenosteom oft in den Pubertätsjahren seinen Anfang nimmt, so halte ich es für wahrscheinlich, dass hier, bei dem 67 Jahre alten Manne, der Knochentumor schon seit Jahrzehnten bestand.

Die Diaphanoskopie der Kieferhöhle sollte als einfache und rasch durchführbare Untersuchungsmethode auch bei Verdacht

auf Kieferhöhlenosteom nicht fehlen. Aber das Aufleuchten der Pupille und des Knochens unter dem untern Orbitalrand werden nur dann ausfallen, wenn das Osteom bereits gross oder von einer Sinuitis begleitet ist.

Differentialdiagnostisch wird tertiäre Lues, die aber heute am Oberkiefer äusserst selten geworden ist, vor allem aber maligner Tumor in Frage kommen können. Wir haben an unserer Klinik einen Fall gesehen, wo Anamnese und Befund und vor allem das Röntgenbild für ein die Kieferhöhle fast ausfüllendes Osteom sprachen. Die operative Eröffnung der Kieferhöhle und die mikroskopische Untersuchung ergaben aber ein Melanosarkom. In unklaren Fällen und namentlich wenn es sich gleichzeitig um bereits ältere Leute handelt, sollte man möglichst bald die probatorische Eröffnung der Kieferhöhle vornehmen, welche sich in Lokalanaesthesie leicht und ohne Nachteil ausführen lässt. Im Schrifttum wird angegeben, dass neben gutartigem und bösartigem Tumor und Lues differentialdiagnostisch Zahnwurzelabszess, Osteomyelitis, Oberkiefercyste in Frage kommen können. Verwechslungen des Osteoms mit Zahnwurzelabszess oder Oberkiefercyste sind aus den verschiedensten Gründen kaum denkbar, wenn man alle diagnostischen Möglichkeiten (Anamnese, Inspektion, Palpation, Rhinoskopie, Röntgenbild, Diaphanoskopie) zu Hilfe zieht. Auch Osteomyelitis, welche übrigens am Oberkiefer aussergewöhnlich selten ist, wird aus den verschiedensten Gründen leicht auszuschliessen sein.

Bei unserem Fall 5 hat das Verfahren nach Caldwell-Luc, welches speziell zur operativen Behandlung der gewöhnlichen chronischen Kieferhöhleneiterung Vorzügliches leistet und nach menschlichem Ermessen als ungefährlich zu betrachten ist, eine Dauerheilung gebracht; nach ausgiebiger Entfernung der vorderen Kieferhöhlenwand, unter Schonen des Foramen infraorbitale, hatte man eine gute Übersicht über das Osteom, über seine Grösse und Insertion, sodass es sich schonend und gründlich entfernen liess. Bei Kieferosteom wird man manchmal erst nach der von der Fossa canina aus erfolgten Eröffnung der Höhle entscheiden können, ob neben der Vorderwand der Kieferhöhle und dem Anlegen einer permanenten Öffnung im unteren Nasengang noch mehr Kieferknochen entfernt werden muss. Bei unserem Fall 6,

wo nicht nur die Vorderwand der Kieferhöhle und das Kieferhöhleninnere, sondern wahrscheinlich noch mehr Teile des Oberkiefers betroffen sind, wird die totale oder subtotale Oberkieferresektion in Frage kommen. Wir haben uns dazu noch nicht entschliessen können, weil die leichte Schwellung der rechten Wangengegend kaum auffällt und ausser der kosmetischen Störung nicht die geringsten Beschwerden bestehen. Gerade bei diesem Fall wird die wiederholte Röntgenkontrolle bezüglich des therapeutischen Verhaltens wichtig sein. Bei den seltenen Fällen von Kieferosteom, welche in das Siebbein hereingewachsen sind, ist empfohlen worden, das Siebbein vom Kieferhöhleninnern aus in Angriff zu nehmen. Diesem Vorschlage möchten wir uns nicht anschliessen; denn es ist zweifellos, dass man das Siebbein von aussen her (durch seitlichen Hautschnitt über dem Nasenrücken und Entfernen des Processus frontalis) besser übersehen und so das Osteom radikaler und schonender entfernen kann. Der seitliche Hautschnitt über dem Nasenrücken führt, wie die Erfahrungen bei operativer Behandlung der chronischen Siebbeineiterung lehren, zu feiner Narbe, ein Narbenkeloid an dieser Stelle hat Prof. Oppikofer bis jetzt noch nie gesehen.

Die Literaturübersicht lehrt, dass die radikale Entfernung des Kieferosteoms eine dauernde Heilung bringt und dass dann, wenn wegen starker Ausdehnung des Osteoms absichtlich noch kranke Teile zurückgelassen werden, ein Wiederwachsen des entfernten Osteomteiles nicht unbedingt eintreten muss. So ist uns ein Fall von diffusem Osteom des Kieferknochens bekannt, der in anderer Klinik vor 30 Jahren nicht radikal, nicht durch Oberkieferresektion, operiert wurde, aber trotzdem ist ein Nachwachsen des entfernten Osteomteiles nicht eingetreten. Selbstverständlich dürfen aber diese glücklichen Ausnahmefälle nicht davon abhalten, möglichst radikal vorzugehen, wo es wirklich nötig ist. *Bajkay* schreibt 1934 in seinem Beitrag zur Klinik der Maxillarosteome, dass das Nebenhöhlenosteom wegen seines unbegrenzten Wachstums und seiner Neigung zu lokalen Recidiven zu den bösartigen Geschwülsten gerechnet werden müsse, obwohl es histologisch gutartig sei. Diese Auffassung fordert zur Kritik auf: Es ist nicht richtig, dass das Nebenhöhlenosteom regelmässig unbegrenzt wächst, und vor allem gestattet das Recidivieren eines entfernten

Tumors nicht, diesen deshalb klinisch zu den bösartigen Geschwülsten zu rechnen. Wenn z. B. die gewöhnlichen Nasenpolypen, welche sich mikroskopisch als oedematöse Fibrome erweisen, nicht selten mehr- oder oftmals trotz scheinbar gründlicher Entfernung recidivieren, so ist dieser Misserfolg nur dadurch zu erklären, dass in der buchtigen Nasenhöhle Polypenreste dem Auge des Arztes entgehen oder der Entstehung der Nasenpolypen eine versteckte chronische Nebenhöhlenentzündung zu Grunde liegt.

Zum Schluss bleibt mir die angenehme Pflicht, Herrn Prof. E. Oppikofer für seine wertvolle Unterstützung zu danken. Danken möchte ich auch Herrn Prof. M. Lüdin, dem Vorsteher des Röntgeinnstitutes.

Schrifttum.

Abbate: Zbl. Hals-usw. Heilk. 29, 27 (1937). — Bajkay: Arch. Ohr-usw. Heilk. 138, 152 (1934). — Benjamins: Les tumeurs osseuses du nez et des sinus. Bordeaux 1938. — Derselbe: Acta oto-laryng. 26, 26 (1938). — Bernardie und Tanourain: Zbl. Hals-usw. Heilk. 31, 704 (1939). — Bianchi: Zbl. Hals-usw. Heilk. 32, 623 (1939). — Boenninghaus: In Hdb. der spez. Chir. des Ohres und der ob. Luftwege, Bd. III, S. 272 (1923). — Bornhaupt: Langenbecks Arch. klin. Chir. 26, 631 (1881). — Buydal: Zbl. Hals-usw. Heilk. 32, 623 (1939). — Campbell und Gottschalk: Zbl. Hals-usw. Heilk. 31, 126 (1938). — Carmody: Zbl. Hals-usw. Heilk. 25, 678 (1936). — Causse: Ann. d'oto-laryng. 1934, 1113. — Chalfin: Zbl. Hals-usw. Heilk. 27, 542 (1936). — Colledge: Zbl. Hals-usw. Heilk. 18, 62 (1932). — Colson: Zbl. Hals-usw. Heilk. 21, 642 (1934). — Dahmann: Z. Hals-usw. Heilk. 1, 261 (1922). Danielewicz: Zbl. Hals-usw. Heilk. 26, 172 (1936). — Eckert-Möbius: In Hdb. Denker-Kahler Bd. V, S. 116 (1929). — v. Eicken und Schürmann: Z. Hals-usw. Heilk. 41, 291 (1937). — Ersner und Saltzmann: Zbl. Hals-usw. Heilk. 30, 244 (1938). - Escat: Internat. Zbl. Ohrenheilk. 43, 213 (1936). — Fenton: Zbl. Hals-usw. Heilk. 22, 102 (1934). — Fetisov: Zbl. Hals-usw. Heilk. 18, 101 (1932); 19, 626 (1933). — Frumin: Zbl. Hals-usw. Heilk. 18, 612 (1932). — Galand: Internat. Zbl. Ohrenheilk. 38, 83 (1934). — Gault: Ann. d'oto-laryng. 1933, No. 3. — Gatewood und Settel: Zbl. Hals-usw. Heilk. 25, 631 (1936). — Giuffrida: Zbl. Hals-usw. Heilk. 31, 28 (1938). — Haase: Beitrag zur Kenntnis der Osteome der Stirnhöhle. Diss. Hamburg 1932. — Hajek: Die Nebenhöhlen der Nase, 1926, S. 164. — Hallas: Zbl. Hals-usw. Heilk. 18, 316 (1932). — Halphen und Bourdial: Zbl. Hals-usw. Heilk. 28, 559 (1937). — Hellner: Die Knochengeschwülste, 1938, S. 19. — Hempstead: Zbl. Hals-usw. Heilk. 31, 368 (1939). — Hesse: Internat. Zbl. Ohrenheilk. 40, 301 (1935). — Hirsch: Zbl. Hals-usw. Heilk. 26, 93 (1936). — Hoffmann: In Hdb. der spez. Chir. des Ohres und der ob. Luftwege, Bd. III, S. 610 (1923). — Hoover und Gilbert Harrax: Zbl. Hals-usw. Heilk. 27, 29 (1937). — Hvidberg: Zbl. Hals-usw. Heilk. 24, 308 (1935). - Jaffé: Pathologie der ob. Luft- und Speisewege 1931, S. 640. — Jeschek: Mschr. Ohrenheilk. 68, 1107 (1934). — Jezek: Zbl. Hals-usw. Heilk. 27, 216 (1936). - Kaiser: Hals-usw. Arzt II. 47, 142 (1938). — Kamio: Zbl. Hals-usw. Heilk. 32, 383 (1939). — Katz: In Hdb. der spez. Chir. des Ohres und der ob. Luftwege Bd. III, 427 (1923). —

Kelemen: Zbl. Hals-usw. Heilk. 22, 65 (1934). — Klugkist: Internat. Zbl. Ohrenheilk. 35, 191 (1932). — Knapp: Zbl. Hals-usw. Heilk. 21, 779 (1934). — Koester: Hals-usw. Arzt II. 44, 73 (1937). — Konishi und Miyahara: Zbl. Hals-usw. Heilk. 31, 509 (1938). — Kriegsmann: Passow-Schaefers Beitr. 31, 143 (1935). — Küttner: In Hdb. der prakt. Chir. des Ohres etc. Bd. I, S. 172 (1926). — Kupermann: Zbl. Hals-usw. Heilk. 18, 573 (1932). — Laskiewicz: Rev. de Laryng etc. 57, 175 (1936). — Lédl: Zbl. Hals-usw. Heilk. 25, 655 (1936). — Lejeune-Laoureux: Zbl. Hals-usw. Heilk. 30, 623 (1938). — Lénart: Zbl. Hals-usw. Heilk. 29, 127 (1937). — Lithgow: Zbl. Hals-usw. Heilk. 19, 297 (1933). — Marschik: Zbl. Hals-usw. Heilk. 25, 174 (1936). — Marx: Graefes Arch. 74, 311 (1910). — Marzio: Zbl. Hals-usw. Heilk. 28, 663 (1937). — Matolcsy: Zbl. Hals-usw. Heilk. 26, 655 (1936). — Meyers-Palgen: Zbl. Hals-usw. Heilk. 19, 268 (1933) — Morel: Schweiz. med. Wschr. 18, 1235 (1937). — Mündnich: Zbl. Hals-usw. Heilk. 27, 96 (1936). — Neumann: Zbl. Hals-usw. Heilk. 24, 619 (1935). — Odojewskij und Warotilkin: Zbl. Hals-usw. Heilk. 32, 26 (1939). — Okushima: Zbl. Hals-usw. Heilk. 24, 696 (1935). — Panug: Zbl. Hals-usw. Heilk. 24, 540 (1935). — Parsell: Zbl. Hals-usw. Heilk. 20, 552 (1933). — Patriarca und Rossello: Zbl. Hals-usw. Heilk. 23, 442 (1934). — Pieri: Zbl. Hals-usw. Heilk. 28, 610 (1937). — Pöllmann: Hals-usw. Arzt II. 47, 38 (1938). — Rawlins: Ann. of Otol. 47, 735 (1938). — Dei Rossi: Zbl. Hals-usw. Heilk. 26, 75 (1936). — Ruiz Zorilla: Zbl. Hals-usw. Heilk. 20, 775 (1933); derselbe Zbl. Hals-usw. Heilk. 19, 269 (1933). — Sättler: Zbl. Hals-usw. Heilk. 32, 115, (1939). — Scholz: Zbl. Hals-usw. Heilk. 28, 716 (1937). — Schuermans: Zbl. Hals-usw. Heilk. 30, 625 (1938). — Settelen: Schweiz. med. Wschr. 16, 629 (1935). — Ševelov: Zbl. Hals-usw. Heilk. 22, 243 (1934). — Sjöberg: Acta oto-laryng. 23, 157 (1936). — Sprovol: Zbl. Hals-usw. Heilk. 27, 643 (1936). — Steinkopff: Zur traumatischen Aetiologie des sog. Osteoms, Diss. Bonn. 1935. — Szolnoky: Z. Hals-usw. Heilk. 43, 215 (1938). — Uffenorde: In Hdb. Denker-Kahler Bd. III, S. 504 (1928). — Videbech: Zbl. Hals-usw. Heilk. 28, 330 (1937). — Vogel: Internat. Zbl. Ohrenheilk. 36, 269 (1933). — Wessely: Zbl. Hals-usw. Heilk. 31, 527, (1939). — Wiegemann: Z. Ohrenheilk. 57, 56 (1909). — Wildenberg: Zbl. Hals-usw. Heilk. 30, 623 (1938). — Wiskovsky: Zbl. Hals-usw. Heilk. 19, 448 (1933). — Ziegler: Zbl. Hals-usw. Heilk. 33, 27 (1939). —